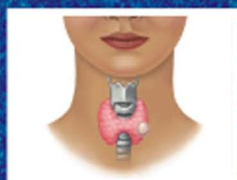

Azərbaycan
Respublikası
Səhiyyə
Nazirliyi

**DÜYÜNLÜ UR
XƏSTƏLİYİNİN
DİAQNOSTİKA VƏ
MÜALİCƏSİ ÜZRƏ
KLİNİK PROTOKOL**



**Bakı
2009**

**Azərbaycan Respublikası Səhiyyə Nazirliyi
kollegiyasının 3 fevral 2009-cu il tarixli
3 sayılı qərarı ilə təsdiq edilmişdir**

**DÜYÜNLÜ UR XƏSTƏLİYİNİN
DİAQNOSTİKA VƏ MÜALİCƏSİ ÜZRƏ
KLİNİK PROTOKOL**

Bakı - 2009

54.15
D 97

D 97 Düyünlü ur xəstəliyinin diaqnostika və müalicəsi üzrə klinik protokol – 28 səh.
Klinik protokol Azərbaycan Respublikası Səhiyyə Nazirliyinin səhiyyə islahatları çərçivəsində ictimai səhiyyə kadrlarının hazırlanması üzrə Tədbirlər proqramı əsasında tərtib edilmişdir.

Klinik protokolun redaktoru:

C.Məmmədov – Səhiyyə Nazirliyi İctimai Səhiyyə və İslahatlar Mərkəzinin direktoru

Klinik protokolun tərtibçilər heyəti:

R.Məmməd həsənov – SN baş endokrinoloqu, ATU-nun Daxili xəstəliklər kafedrasının müdiri, t.e.d., professor, ə.e.x.

R.Cabbarov – Respublika Endokrinologiya Mərkəzinin direktoru, t.e.n.

V.Muradov – Bakı ş. Endokrinoloji Dispanserinin baş həkimi

V.Mirzəzadə – Azərbaycan Endokrinoloqlar Elmi Cəmiyyətinin sədri, “Metabolizm” jurnalının baş redaktoru, t.e.d.

A.Əhmədov – İctimai Səhiyyə və İslahatlar Mərkəzi tibb işçilərinin peşəkar hazırlığı şöbəsinin müdiri

G.Hacızadə – İctimai Səhiyyə və İslahatlar Mərkəzi səhiyyə siyasəti və islahatlar şöbəsinin həkimi

Səhiyyə Nazirliyinin Tibbi yardımın təşkili şöbəsi tərəfindən rəy verilmişdir.

Sübutların etibarlılıq dərəcəsi və elmi tədqiqatların tipləri

Sübutların etibarlılıq dərəcəsi	Sübutların mənbələri (elmi tədqiqatların tipləri)
Ia	Sübutlar meta-analiz, sistemativ icmal və ya randomizasiya olunmuş klinik tədqiqatlardan (RKT) alınmışdır
Ib	Sübutlar ən azı bir RKT-dən alınmışdır
IIa	Sübutlar ən azı bir yaxşı planlaşdırılmış, nəzarət edilən, randomizasiya olunmamış tədqiqatdan alınmışdır
IIb	Sübutlar ən azı bir yaxşı planlaşdırılmış kvazi-eksperimental tədqiqatdan alınmışdır
III	Sübutlar təsviri tədqiqatdan (məsələn, müqayisəli, korrelyasion tədqiqatlar, ayrı-ayrı halların öyrənilməsi) alınmışdır
IV	Sübutlar ekspertlərin rəyinə və ya klinik təcrübəyə əsaslanmışdır

Tövsiyələrin etibarlılıq səviyyəsi şkalası

Tövsiyənin etibarlılıq səviyyəsi	Tövsiyənin əsaslandığı sübutların etibarlılıq dərəcəsi
A	<ul style="list-style-type: none"> • RKT-lərin yüksək keyfiyyətli meta-analizi, sistemativ icmalı və ya nəticələri uyğun populyasiyaya şamil edilə bilən, sistemativ səhv ehtimalı çox aşağı olan (++) irimiqyaslı RKT. • Sübutların etibarlılıq dərəcəsi Ia.
B	<ul style="list-style-type: none"> • Kohort və ya klinik hal - nəzarət tipli tədqiqatların yüksək keyfiyyətli (++) sistemativ icmalı, yaxud • Sistemativ səhv riski çox aşağı olan (++) yüksək keyfiyyətli kohort və ya klinik hal - nəzarət tipli tədqiqat, yaxud • Nəticələri uyğun populyasiyaya şamil edilə bilən, sistemativ səhv riski yüksək olmayan (+) RKT. • Sübutların etibarlılıq dərəcəsi Ib və IIa.
C	<ul style="list-style-type: none"> • Nəticələri uyğun populyasiyaya şamil edilə bilən, sistemativ səhv riski yüksək olmayan (+) kohort və ya klinik hal - nəzarət tipli və ya nəzarət edilən, randomizasiya olunmamış tədqiqat, yaxud • Nəticələri uyğun populyasiyaya bilavasitə şamil edilə bilməyən, sistemativ səhv riski çox aşağı olan və ya yüksək olmayan (++) və ya (+) RKT. • Sübutların etibarlılıq dərəcəsi IIb.
D	<ul style="list-style-type: none"> • Klinik hallar seriyasının təsviri, yaxud • Nəzarət edilməyən tədqiqat, yaxud • Ekspertlərin rəyi. • Yüksək səviyyəli sübutların mövcud olmamasının göstəricisidir. • Sübutların etibarlılıq dərəcəsi III və IV.

İxtisarlarmın siyahısı:

AbTg	– tireoqlobulinə qarşı anticisimlər
AFTD	– avtonom fəaliyyətli tiroid düyünü
BBS	– bütün bədəninin skanerləşdirilməsi
Ca	– kalsium
Ca²⁺	– kalsium ionu
Ct	– kalsitonin
ÇDU	– çoxdüynlü ur
ÇEN2	– 2-ci tip çoxsaylı endokrin neoplaziya sindromu
EDİ	– etanolun dərialtı inyeksiyası
FT3	– sərbəst 3-yodtironin
FT4	– sərbəst tiroksin
İSİE	– insan sümük iliyinin endotelial hüceyrəsi
KT	– kompüter tomoqrafiyası
QV	– qalxanabənzər vəz
LTM	– lazer termal müalicə
LT4	– levotiroksin
NİAB	– nazik iynəli aspirasion biopsiya
NMR	– nüvə-mağnit rezonansı
PTH	– paratireoid hormon
rhTSH	– rekombinant tiroid stimulyasiyaedici hormon
Tg	– tireoqlobulin
TMK	– tiroidin medulyar karsinoması
TPOAb	– tiroid peroksidazaya qarşı anticisimlər
TSH	– tiroid stimulyasiyaedici hormon
USM	– ultrasəs müayinəsi
US-NİAB	– ultrasəs nəzarəti ilə nazik iynəli aspirasion biopsiya
¹²³I	– yod izotopu
^{99m}TcO₄	– texnesium izotopu

Protokol ilkin səhiyyə xidmətləri səviyyəsində çalışan terapevtlər, endokrinoloqlar, cərrah-endokrinoloqlar, ailə həkimləri üçün nəzərdə tutulmuşdur.

Pasiyent qrupu: Düyünlü ur xəstəliyi olan böyük yaşlı şəxslər.

Protokolun məqsədləri:

- ▶ Müasir diaqnostika və müalicə metodlarını tətbiq etməklə qalxanabənzər vəzin düyünlərinin diaqnostika və müalicəsinin təkmilləşdirilməsi
- ▶ Düyünlü urla xəstələnmə və ölüm hallarının azaldılması
- ▶ Maliqnezasiya ehtimalını müəyyən etmək üçün düyünlü urun qiymətləndirilməsi
- ▶ Düyünlü urlu xəstələrin həyat keyfiyyətinin yaxşılaşdırılması

ÜMUMİ MÜDDƏALAR

Düyünlü ur – qalxanabənzər vəzidə müxtəlif morfoloji xarakteristikaya malik bütün ocaqlı törəmələri əhatə edən klinik anlayışdır. Qalxanabənzər vəzidə iki və daha çox düyün olduqda, bu çoxdüyünlü ur hesab edilir.

Düyünlü urun patoloji və proqnostik əhəmiyyəti aşağıdakılarla əlaqədardır:

- ▶ Düyünlü törəmələrin az da olsa qalxanabənzər vəzin bədxassəli şişi olması riski (2-5%). Qalxanabənzər vəzin bədxassəli şişləri arasında 90% hallarda yüksək diferensiasiya etmiş xərçəngə (papilyar, follikulyar) rast gəlinir.
- ▶ Qalxanabənzər vəzin böyüməsinin ətraf toxumaları sıxma və kosmetik defekt yaratma riski
- ▶ Düyünün formalaşmasından uzun illər keçdikdən sonra qalxanabənzər vəzin funksional avtonomiyası və tireotoksikozun yaranma riski (əsasən yod defisitli regionlarda)

Epidemiologiya

Qalxanabənzər vəzin düyünlü törəmələri palpasiya zamanı 5% insanlarda, USM zamanı isə bundan 10 dəfə çox (50%) aşkar olunur. Düyünlü ur yod defisitli regionlarda daha çox aşkar edilir. Düyünlü törəmələr uşaqlarda və yeniyetmələrdə nadir hallarda müşahidə olunur, ancaq yaş artdıqca onun rast gəlmə tezliyi yüksəlir.

Qadınlarda kişilərə nisbətən 2-4 dəfə daha çox rast gəlinir. Bədxassəli şişlər bütün düyünlü törəmə hallarının təxminən 5%-ini

təşkil edir. Qalxanabənzər vəzi düyünləri arasında ən çox (90%) təsadüf edilən forma kolloid urdur.

XBT-10 ÜZRƏ TƏSNİFATI

- E 01.1** Yod çatmamazlığı ilə bağlı çoxdüyünlü (endemik) ur
- E 04.1** Qeyri-toksik təkdüyünlü ur
- E 04.2** Qeyri-toksik çoxdüyünlü ur
- E 05.1** Toksik təkdüyünlü urla müşayiət olunan tireotoksikoz
- E 05.2** Toksik çoxdüyünlü urla müşayiət olunan tireotoksikoz

DÜYÜNLÜ URUN NOZOLOJİ FORMALARI:

- ▶ Düyünlü kolloid ur
- ▶ Follikulyar adenoma
- ▶ Hipertrofik autoimmün tireoiditdə yalançı düyünlər
- ▶ Solitar kista
- ▶ Qalxanabənzər vəzin bədxassəli şişi

Düyünlü kolloid ur

Ən çox yayılmış formasıdır. Patogenetik olaraq xroniki yod defisiti ilə əlaqədardır. Qalxanabənzər vəzi follikullarının daxilində kolloidin toplanması nəticəsində formalaşır.

Follikulyar adenoma

Follikulyar adenoma follikul epitelisinin xoşxassəli şişidir. Follikulyar adenomalar arasında trabekulyar (embrional), mikrofollikulyar (fetal), makrofollikulyar (sadə) növlər ayırd edilir. Qeyd etmək lazımdır ki, aspiratın sitoloji müayinəsi follikulyar adenoma ilə follikulyar şişin diferensiasiyasına imkan vermədiyinə görə adenomanın cərrahi əməliyyatı aparılmalıdır.

Qalxanabənzər vəzin kistası

Kista qalxanabənzər vəzi toxumasında kistoz mayeli boşluqdur. Qalxanabənzər vəzi düyünlərinin 3-5%-ini təşkil edir. Həqiqi kista yalançı kistadan tərkibində follikulyar epitel olması ilə fərqlənir. USM ilə kistoz törəməni aşkar etmək çətinlik törətmir. Buna baxmayaraq, USM kistanı sistadenomadan və sistadenokarsinomadan fərqləndirə bilmir, ona görə törəməni punksiyon biopsiya və təkrar USM etmək lazımdır.

Yalançı düyünlər – ayrı-ayrı paycıqların lokal hipertrofiyası nəticəsində inkişaf edir.

DİAQNOSTİKA

Düyünlü uru olan pasiyentlərin diaqnostikası və sonrakı müşahidəsində əsas istiqamətlər:

- ▶ qalxanabənzər vəzin bəd xassəli şişinin inkarı;
- ▶ qalxanabənzər vəzi düyününün funksional avtonomiyasının diaqnostikası və dekompensasiyanın inkişaf riskinin müəyyən edilməsi,
- ▶ kompressiya (sıxılma) sindromunun və kosmetik defektin təyin edilməsi

ANAMNEZ VƏ FİZİKAL MÜAYİNƏ

- ✓ Düyünlərin əksəriyyəti heç bir simptomatika ilə müşahidə olunmur, lakin bu maliqnezasiya olma ehtimalını istisna etmir (C).
- ✓ Böyük ur zamanı xəstələr boyun nahiyyəsində sıxılmadan şikayət edirlər.
- ✓ Solitar və bərkimiş düyünlər mütləq biopsiya olunmalıdır. Solitar düyünün və ÇDU-nun maliqnezasiya olma ehtimalı eynidir (B).
- ▶ ***Aşağıdakı məlumatları qeyd edin (C):***
 - ✓ Ailədə olan QV xəstəlikləri
 - ✓ Əvvəllər boyun nahiyyəsində olmuş xəstəliklər və ya alınmış müalicə
 - ✓ Boyun nahiyyəsində şişkinliyin olması
 - ✓ Səsin xırıltılı olması, disfoniya, disfagiya və ya dispnea
 - ✓ Düyünün ölçüsü, lokalizasiyası və konsistensiyası
 - ✓ Boyun nahiyyəsində həssaslığın artması və ya ağrı
 - ✓ Boyun nahiyyəsində adenopatiya (boyun, aşağı çənəaltı və körpüçüküstü limfa düyünlərinin ölçülərinə diqqət yetirmək lazımdır)
 - ✓ Hiper- və ya hipotireoidizm əlamətləri
- ▶ ***Maliqnezasiya ehtimalının yüksək olmasını göstərən faktorlar (C):***
 - ✓ Boyun və baş nahiyyəsinə olan metastazlar

- ✓ Ailədə medulyar tiroid karsinomanın (MTK) və ya 2-ci tip çoxsaylı endokrin neoplaziya sindromunun olması (ÇEN2)
- ✓ Yaşın < 20 və ya > 70 olması
- ✓ Kişi cinsi
- ✓ Düyünün böyüməsi
- ✓ Konsistensiyanın bərk və ya sərt olması
- ✓ Boyun nahiyəsinin adenopatiyası
- ✓ Pərçimlənmiş düyün
- ✓ Səsin xırıltısı, disfoniya, disfagiya və ya dispneanın daimi müşahidə olunması

Laborator müayinələr

- ▶ İlk öncə qanda TSH səviyyəsini müəyyən etmək lazımdır (**B**)
- ▶ Əgər TSH səviyyəsi aşağı olarsa (< 0.5 mikro-İU/ml), sərbəst T4 və 3-yodtironini (T3) ölçmək lazımdır; əgər TSH səviyyəsi yüksək olarsa (>5.0 mikro-İU/ml), sərbəst T4 və tiroid peroksidazaya qarşı anticisimləri (TPOAb) təyin etmək lazımdır (**C**)
- ▶ Düyünlü ur və ya QV düyünlərinin diaqnostikası zamanı rutin müayinə üsulu kimi zərdabda tiroqlobulinin (Tg) təyin edilməsi tövsiyə edilmir (**C**)
- ▶ NİAB nəticəsində medulyar tiroid karsinomanın olmasına şübhə olarsa və ya ailədə belə bir xəstəlik olmuşdursa, zərdabda kalsitonin səviyyəsini təyin etmək lazımdır (**B**)
- ▶ QV medulyar xərçəngini istisna etmək üçün ilkin diaqnostika zamanı qanda kalsitonin (Ct) səviyyəsinin yüksəlməsini yoxlamaq və Ct artıran başqa hallarla diferensiasiya aparmaq lazımdır (böyrək çatmazlığı, qeyri-tireoid neyroendokrin tumorlar, hiperqastrinemiya, Haşimoto tireoiditi).

QALXANABƏNZƏR VƏZİN USM-i

USM cihazında 7.5-10 MHz tezlikli çevirici QV düyünlərini müəyyən etmək və ölçmək, həmçinin US-NİAB müayinəsini yerinə yetirmək üçün kifayətdir.

USM diaqnostikasının meyarları (C):

- ▶ US təsvirin məzmunu
 - ✓ QV daxilində lokalizasiyası
 - ✓ Ölçü – ən azı maksimal diametrin göstərilməsi və orqanın anatomiyasına uyğun olaraq bu ölçünün uzununa, ön-arxa və ya latero-lateral olduğunun qeyd edilməsi
 - ✓ Exogenlik (anexogen, hipoexogen, izoexogen və ya hiperexogen)
 - ✓ Mayenin olması (qarışıq düyünlər)
 - ✓ Sərhədlərin xarakteristikası
 - ✓ Periferal halənin olması
 - ✓ Orqan daxili kalsifikasiyanın olması (mikro- və ya makrokalsifikasiya)
 - ✓ Əgər mümkünsə, damarların vəziyyəti
- ▶ Əgər QV-də bir və ya bir neçə müstəqil düyün varsa, hər birinin təsviri verilməlidir. Çoxsaylı düyünlər olduqda təsviretmə sənədində QV-nin ölçüsü və strukturunun göstərilməsi tövsiyə olunur – düyünün (düyünlərin) maliqnezasiya olma ehtimalını göstərən xüsusiyyətlərini qeyd etməklə.
- ▶ Təsviretmə sənədi çap edilməlidir və orada mütəxəssisin və klinikanın adı aydın göstərilməlidir. Bu sənəd arxivdə və ya informasiya bazasında saxlanılmalıdır.
- ▶ US müayinəsi zamanı alınan şəkil aparılan proseduranın dinamikası barədə adekvat məlumat vermir. Təsviretmə sənədinə bir neçə şəklin birgə əlavə edilməsi məsləhət görülür, xüsusən də şübhəli elementlər aşkar edildikdə (düyünə şübhə olduqda).
- ▶ US tapıntılarına əsaslanaraq düyünün maliqnezasiya olma ehtimalı qiymətləndirilməlidir.
- ▶ NİAB aparılması üçün düyünləri müəyyən edilməlidir.
- ▶ Əgər şübhəli US tapıntıları yoxdursa və ya xəstə yüksək risk qrupuna aid deyilsə, ölçüsü 10 mm-dən az olan düyünlər NİAB edilmir (C).
- ▶ Boyun nahiyəsinə metastazlar müşahidə edilən və ya ailəsində medulyar tiroid karsinoma, yaxud 2-ci tip çoxsaylı endokrin neoplaziya olan xəstələrə düyünün ölçüsündən asılı olmayaraq US-NİAB aparılmalıdır (C).

USM vasitəsilə skrining

- ▶ Əhali arasında, həmçinin palpasiya zamanı normal QV olan və tiroidin kanser olma ehtimalı aşağı olan pasiyentlər arasında skrining üçün US-dən istifadə etmək tövsiyə edilmir (C)
- ▶ Yüksək risk qrupuna daxil olan xəstələrdə (ailəsində tiroid kanseri, 2-ci tip çoxsaylı endokrin neoplaziya qeyd edilən və ya ətraf nahiyələrə metastazları olan xəstələr), palpasiya zamanı tiroid düyünləri və ÇDU aşkar edilən, maliqnezasiyaya şübhəli adenopatiyası olan xəstələrdə USM aparılması tövsiyə edilir (C).

NAZİK İYNƏLİ ASPİRASİON BİOPSİYA (NİAB)

NİAB düyünlü urun qiymətləndirilməsi üçün etibarlı və dəqiq üsul hesab edilir. Bu metodun həssaslığı 83%, spesifikliyi isə 92% təşkil edir.

- ▶ QV-nin NİAB ilə biopsiyasının təhlükəsizliyi və etibarlılığı təsdiq edildikdən sonra, bu üsul tiroid düyününün diaqnostik qiymətləndirilməsinin ayrılmaz hissəsinə çevrilmişdir.
- ▶ QV-nin biopsiyası nəticəsində alınan yaxmaları QV xəstəlikləri sahəsində ixtisaslaşmış sitopatoloq müayinə etməlidir.
- ▶ Diaqnostik səhvlər:
 - ✓ Səhv neqativ cavab nümunənin düzgün hazırlanmaması nəticəsində baş verir
 - ✓ Səhv pozitiv nəticə adətən “şübhəli” (qeyri-müəyyən) tapıntılar olduqda baş verə bilər
 - ✓ Follikulyar neoplazma, *Hürthle* hüceyrələrinin neoplazması sitoloji hesabatlarda boz zona kimi qeyd edilir, həmçinin bu, papilyar karsinomanın olması ehtimalını da göstərir, lakin onun üçün diaqnostik əhəmiyyət kəsb etmir.
- ▶ Terminologiyanın standartlaşdırılması xəstəyə göstərilən tibbi xidməti yaxşılaşdırma bilər. Sitoloji diaqnozlar 4 kateqoriyaya bölünür – qeyri-adekvat nümunə, xoşxassəli, şübhəli və bədxassəli şişlər.
 - ✓ Qeyri-adekvat, qane etməyən və ya qeyri-informativ nəticə – yaxmada bir neçə follikulyar hüceyrə var və ya heç yoxdur.
 - ✓ Xoşxassəli düyünlər və ya neqativ nəticə – bu qrupa kolloid düyünlər, Haşimoto tireoiditi, sist, tireoiditlər aiddir.

- ✓ Şübhəli və ya təyin olunmayan nəticə – sitoloji müayinə nəticəsində düyünün bədxassəli olması, həmçinin follikulyar neoplazma, *Hürthle* hüceyrəsinin şişi və ya atipik papilyar şiş müəyyən edilir, lakin diaqnozu dəqiqləşdirən meyarların hamısı təyin olunmur.
- ✓ Bədxassəli və ya pozitiv nəticə – bura birincili (QV) və ya ikincili (metastatik) kanserlər aiddir.

Ultrasəs nəzarəti ilə nazik iynəli aspirasion biopsiya

- ▶ Ölçüsü ≥ 10 mm, kənarları qeyri-müntəzəm, xaotik düyündaxili vaskulyarizasiyaya malik, uzun və dar formalı və ya mikrokalsifikasiyalı hipoxogen düyünlərdə US-NİAB aparılmalıdır (**B**).
- ▶ USM zamanı düyünün kapsuldan kənara çıxması və ya boyun limfa düyünlərinə metastaz etməsi aşkar edildikdə, düyünün ölçüsündən asılı olmayaraq təcili sitoloji müayinə aparılmalıdır (**B**).
- ▶ Haşimoto tireoiditində limfositar infiltrasiya hipoxogen sahə yaradır, ona görə də kənarlarının təyin edilməsi çətin olan hipoxogen düyünlərdə US-NİAB aparılmasından əvvəl bu patologiyanı istisna etmək lazımdır (**C**).
- ▶ Qarışıq tiroid düyünlərində əvvəlcə US-NİAB vasitəsilə bərk hissədən nümunə götürmək, sonra isə mayeni drenaj etmək olar (**C**).
- ▶ QV-də olan törəmələr 6 və 12 ay sonra, daha sonra isə müntəzəm olaraq US vasitəsilə müşahidə edilməlidir (**D**).
- ▶ Düyünün rutin qiymətləndirilməsi üçün NMR (maqnit rezonans müayinəsi) və KT-dən (kompüter tomoqrafiyası) istifadə tövsiyə olunmur (**C**).

NİAB zamanı təyin olunmayan düyünlər

- ▶ Morfoloji meyarların təyin edilməsi çətinlik törədəndə bədxassəli və xoşxassəli düyünləri fərqləndirmək çətin olur. Təyin edilməyən düyünlərin 20%-ində cərrahi müdaxilə zamanı maliqnezasiya aşkar edilir.
- ▶ Belə düyünlərin təkrar biopsiyası məsləhət görülmür.

- ▶ NİAB-la müqayisədə iri iynə ilə biopsiyanın aparılması daha az dəqiqliyə, böyük iş həcminə və fəsadlaşma tezliyinə malik olduğu üçün onun istifadəsi hal-hazırda məsləhət görülmür.
- ▶ Hal-hazırda təyin olunmayan düyünlərin hamısının cərrahi yolla götürülməsi tövsiyə olunur.

NİAB vasitəsi ilə diaqnoz qoyulması mümkün olmayan düyünlər

- ▶ Tərkibində az miqdarda follikulyar hüceyrə olan və ya heç olmayan sistli düyünlərin NİAB zamanı qeyri-kafi (qeyri-diaqnostik) nümunələri alınır.
- ▶ Yenidən aparılan aspirasiya zamanı 50% hallarda qənaətbəxş nəticə almaq olar.
- ▶ Müvafiq texnikanın, təkrar biopsiyanın və US-NİAB-ın olmasına baxmayaraq düyünlərin 5%-ini müəyyən etmək mümkün olmur. Belə düyünlər cərrahi yolla kənarlaşdırılmalıdır (**D**)
- ▶ Bu hallarda təkrar aspirasiyanın aparılması tövsiyə edilir: düyün böyüyəndə, sist təkrarən dolanda, düyünün ölçüsü 4-5 sm olduqda və ya LT4 ilə aparılan müalicədən sonra düyünün ölçüləri kiçilmədikdə.

RADİOİZOTOP SKANERLƏŞDİRMƏ

Hal-hazırda dünyada ən geniş yayılmış, yüksək spesifik və həssaslığa malik müayinə üsullarından biridir. Radioizotop skanerləşdirmə (sintiqrafiya) – qalxanabənzər vəzidə izotopun toplanma xüsusiyyətinə əsaslanır. Bu üsulla düyünün funksional xarakteri müəyyən edilir. Əgər tiroid düyünü və ÇDU zamanı TSH-nin səviyyəsi normal göstəricinin aşağı sərhədindən kiçik olarsa və ya ektopik tiroid toxumasının mövcudluğuna və ya retrosternal ura şübhə olarsa, QV-nin sintiqrafiyası aparılmalıdır (**B**).

Radioizotop skanerləşdirmə:

- ▶ Avtonom isti düyünlərin diaqnostikasında əvəzənilməzdir
- ▶ Yod defisitli regionlarda yaşı 45-dən yuxarı, düyünlü və ya çoxdüyünlü uru olan bütün pasiyentlərə göstərişdir və TSH səviyyəsi normanın aşağı sərhədində olduqda belə, QV sintiqrafiyası aparılmalıdır (**C**)
- ▶ QV sintiqrafiyası üçün ^{123}I və ya $^{99\text{m}}\text{TcO}_4$ istifadə edilir (**B**)

- ▶ Qalxanabənzər vəzin funksional avtonomiyasının diaqnostika və diferensiasiyası və tireotoksikozun patogenetik variantlarının (həqiqi, destruktiv, artifişiyal) diferensial diaqnostikası üçün daha həssas metoddur.
- ▶ Döş sümüyü arxası, ektopiya olmuş qalxanabənzər vəzi toxuması və qalxanabənzər vəzin yüksək diferensiasiyalı xərçənginin metastazlarının diaqnostikasında yararlıdır

Sintiqrafiya zamanı düyünlərin funksional təsnifatı

- ▶ Soyuq düyünlər – sintiqrafiya zamanı daxil edilən izotopu tutmayan düyünlərə deyilir. Bəzən sadə kista şəklində maye tərkibli ola bildiyi kimi, qatı tərkibli soyuq düyünlər də mövcuddur. Bu düyünlərin kiçik bir qismi xərçəng ola bilər. Təmiz maye tərkibli soyuq düyünlərin xərçəng ola bilmə ehtimalı sıfırdır. Soyuq düyünlü xəstədə heç bir şikayət olmaya bilər.
- ▶ İsti düyünlər – istifadə edilən izotopu ən çox tutan, bölgəli görüntülü, sərhədləri tam olaraq ayrılan düyünlərdir. Bunlar xəstədə şikayətlərlə özünü bəlli edir. İsti düyünlər adətən toksiki urla birlikdə müşahidə olunur.
- ▶ Avtonom isti düyünlər (adenomalar) – istifadə edilən izotopu tamamilə tutan düyündür. Bu cür düyünlər xəstələrdə çox sıxıntı verən şikayətlərə səbəb olur (məs. ürəkdöyünmə, həddən çox tərləmə, əsəbilik və s.), adətən toksiki urla birlikdə müşahidə olunur. Funksional olaraq avtonom düyünlərin 10%-dən azı bəd xassəlidir. Soyuq düyünlərdə bu göstərici bir qədər çoxdur.
- ▶ İliq düyünlər – istifadə edilən izotopu tiroid vəzinin digər hissəsi ilə eyni dərəcədə tutan düyünə deyilir və ancaq təcrübəli həkimlər tərəfindən ayırd edilir. Bu düyünləri olan xəstələrdə daha az şikayət olur.

Bütün bunlarla yanaşı, qeyd etmək lazımdır ki, düyünün sintiqrafiya xarakteri onun morfoloji strukturu haqqında rəy vermir.

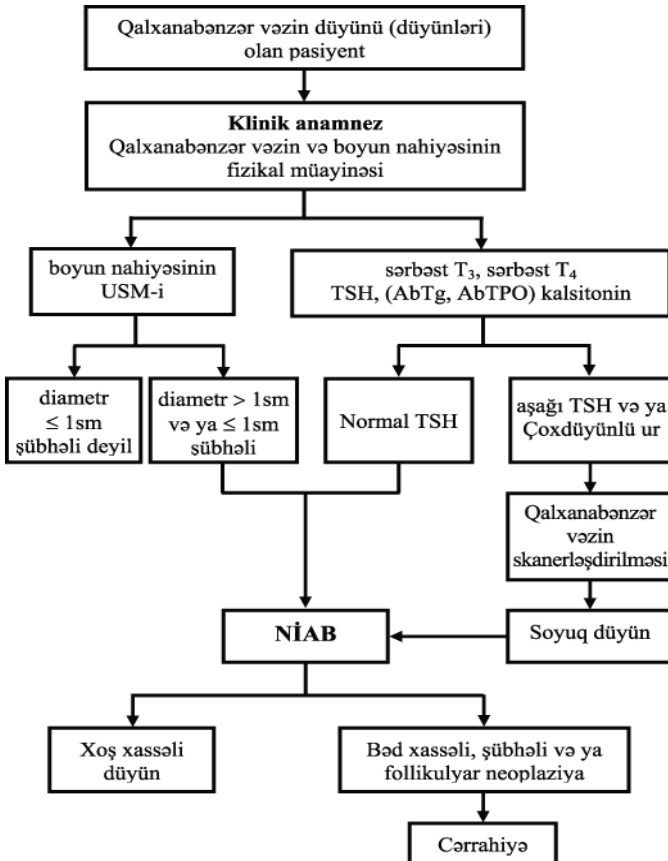
NÜVƏ MAQNİT REZONANSI (NMR) VƏ KOMPÜTER TOMOQRAFİYASI (KT) İLƏ MÜAYİNƏ

Düyünlü urun diaqnostikasında az informativdir. Döş qəfəsi arxası ur və qalxanabənzər vəzi xərçənginin yayılmış formalarında bəzi hallarda istifadə etmək olar.

HİSTOKİMYƏVİ MARKERLƏR

- ▶ Bir neçə elmi laboratoriyalar NİAB-ın şübhəli (müəyyən edilməyən) nəticələrini aydınlaşdırmağın molekulyar əsaslarını təyin etmişlər – insan sümük iliynin endotelial hüceyrəsi (İSİE)-1, qalektin-3 tiroid oksidazaya qarşı anticisimlər.
- ▶ QV kanserinin diaqnostikası üçün markerlərin əksəriyyəti yüksək həssaslığa və ya spesifikliyə malikdir, lakin hər iki xüsusiyyət eyni zamanda mövcud deyil.
- ▶ Xoşxassəli və bədxassəli hüceyrələri etibarlı şəkildə ayırd edən spesifik markerlər mövcud deyil.

Düyünlü uru olan pasiyentlərin diaqnostik qiymətləndirilməsi ALQORİTMİ (Avropa konsensusu, 2006)



DİFERENSİAL DİAQNOSTİKA

Qalxanabənzər vəzdə törəmə yaranması ilə müşayiət olunan patoloji vəziyyətlər

<i>Xoşxassəli</i>	<i>Bədxassəli</i>
ÇDU Haşimoto tireoiditi Sadə və ya hemorragik sistlər Follikulyar adenoma Yarımkəskin tireoidit	Papilyar karsinoma Follikulyar karsinoma <i>Hürthle</i> hüceyrələrinin karsinoması Medulyar karsinoma Anaplastik karsinoma QV-nin ilkin limfoması Bədxassəli metastatik zədələnmələr

Qalxanabənzər vəzin xoş və bədxassəli düyünlü törəmələrinin klinik, laborator, instrumental göstəriciləri

<i>Xoşxassəli şiş</i>	<i>Bədxassəli şiş</i>
<ol style="list-style-type: none">1. Ailədə qalxanabənzər vəzin autoimmun xəstəliklərinin olması2. Ailədə xoş xassəli düyünlü urun olması3. Hipotireoz və ya tireotoksikoz simptomlarının olması4. Palpasiya zamanı yumşaq, hamar və hərəkətli düyün5. Dominant “qaynar” düyünlü çoxdüyünlü ur6. “Qaynar” düyün	<ol style="list-style-type: none">1. Yaşın 20-yə qədər və 60-dan yuxarı olması2. Kişi cinsi3. Ailədə qalxanabənzər vəzi xərcənginin olması4. Uşaq və yeniyetmə dövründə başın və boyunun rentgen şüalanması5. Disfagiya, səsin kallaşması, palpasiya zamanı bərk, sıx, nahamar və hərəkətsiz düyün, regional limfadenopatiya, ətraf toxumaya birləşməsi6. “Soyuq” düyün

QV DÜYÜNLƏRİNİN MÜALİCƏSİ

CƏRRAHİ MÜALİCƏ

Düyüknlər böyük, bədxassəli olduqda cərrahi əməliyyat göstərişdir. Hipertireoz və ya ətraf strukturların sıxılması müşahidə olunmadıqda tək və xoşxassəli düyüknlər cərrahi yolla kənarlaşdırılır.

Tiroid düyükünü olan xəstələrin cərrahi müdaxiləyə olan göstərişləri aşağıdakılardır:

- ✓ Assosiasiya olunmuş lokal əlamətlər
- ✓ Böyük toksik düyük nəticəsində yaranan hipertireoidizm və ya hipertireoidizmlə müşayiət edilən ÇDU
- ✓ Düyükünün böyüməsi
- ✓ NİAB zamanı pozitiv (maliqnizasiya əlamətlərinin olması) nəticənin alınması cərrahi müdaxiləyə göstərişdir (**B**)

Cərrah-endokrinoloq xəstə və onun ailəsi ilə birgə USM və sitoloji müayinənin nəticələrini nəzərdən keçirməli, müalicə taktikasını izah etməli, bütün suallara cavab verməli, cərrahi müdaxilənin potensial fəsadlarını müzakirə etməli, cərrahi məsləhət verməlidir (**D**).

Diferensiasiya olunmuş kanser və düyükünün ölçüsü >1 sm olan, həmçinin ailəsində bu xəstəliyə rast gəlinən və klinik və ya US müayinələri zamanı xəstəliyin multifokal olması, törəmənin kapsul və ya düyüknlərə invaziya etməsi müşahidə olunan xəstələrdə total və ya subtotal tireoidektomiya tövsiyə edilir. Boyun nahiyəsinin mərkəzi sahəsində yerləşən limfatik düyüknlərin götürülməsi mütəxəssis-cərrah tərəfindən həyata keçirilməlidir (**C**).

- ▶ QV lobektomiyası total və ya subtotal olur, istmektomiya ilə və ya onsuz aparıla bilər. İstmusun əvvəlcədən aparılan rezeksiyası tireoidektomiyanı asanlaşdırır.
- ▶ Xoşxassəli tək düyüknlər zamanı lobektomiya və istmusektomiya olunur, ikitərəfli düyüknlər zamanı isə subtotal tireoidektomiya aparılır.
- ▶ Cərrahi əməliyyat əsasən ümumi anesteziya altında yerinə yetirilir, bəzi hallarda isə yerli keyləşdirmədən istifadə edilir.

- ▶ Retrosternal yerləşən QV düyünü də boyun kəsiyi ilə xaric edilir, nadir hallarda isə lobektomiyanı və ya total tireoidektomiyanı tamamlamaq üçün orta sternotomiya aparılır.

Cərrahi əməliyyatın fəsadları

1. *Laringeal sinirin parezi.* Çox zaman əməliyyat nəticəsində baş verən səs dəyişikliyi 1-6 ay ərzində bərpa olur. Belə xəstələri əməliyyatdan sonra larinqoskopiya üçün mütəxəssis yanına göndərmək lazımdır. Qayıdan laringeal sinirin birtərəfli iflici çox zaman tolerant olur, nadir hallarda isə həyat üçün təhlükəli olan aspirasion pnevmoniya ilə nəticələnir. Bu fəsadı sadə cərrahiyyə texnikası vasitəsilə səs telinin lateralizasiyası yolu ilə aradan götürmək olar.
2. *Hipoparatireoidizm.* Tireoidektomiya zamanı paratireoid vəzin zədələnməsi nəticəsində hipokalsiemiya baş verir, yalnız 2% hallarda bu vəziyyət 3 aydan çox çəkir. Hipokalsiemiya əlamətləri əmələ gəldikdə, zərdabda total kalsiumun, mümkünsə ionizə olunmuş kalsiumun (Ca^{2+}) səviyyələri əməliyyatdan bir gün sonra və vəziyyət stabilləşənədək gündəlik yoxlanılmalıdır. Sonrakı müayinələr zamanı ionizə olunmuş Ca^{2+} səviyyəsi ölçülməlidir. Bəzi hallarda hipokalsiemiyanın müalicə olunmasını təsdiq etmək üçün paratireoid hormonun (PTH) səviyyəsini ölçmək lazımdır. Hipokalsiemiya əlamətləri baş verdikdə xəstəyə Ca əlavələri, alfa-kalsidol və ya vitamin D vermək lazımdır. Hiperkalsiemiyanın qarşısını almaq üçün zərdabda kalsiumun daimi monitorinqini aparmaq lazımdır.

LEVOTİROKSİNLƏ (L-TİROKSİN) SUPRESSİV MÜALİCƏ

Bəzi tədqiqatlar supressiv müalicə nəticəsində düyünlü urun həcminin və düyünün ölçüsünün azalmasını göstərmişdir.

- ▶ Levotiroksin (L-tiroksin) ilə supressiv müalicə aşağıdakı hallarda aparılır (C):
 - ✓ Yod defisiti olan regionda yaşayan şəxslərdə
 - ✓ Kiçik ölçülü düyünləri olan cavan xəstələrdə
 - ✓ Funksional avtonomiya əlamətləri olmayan düyünlü ur zamanı

- ▶ Bir çox hallarda və xüsusən də aşağıda göstərilən hallar zamanı levotiroksinlə terapiyanın aparılması tövsiyə edilmir **(C)**:
 - ✓ Böyük ölçülü tiroid düyünləri və düyünlü ur zamanı, xüsusən funksional avtonomiya simptomları və ya əlamətləri müşahidə edilirsə
 - ✓ Klinik gedişi şübhəli olan və ya qeyri-adekvat sitoloji nümunəsi olan törəmələr
 - ✓ Postmenopauzada olan qadınlar və yaşı 60-dan çox olan kişilər
 - ✓ Osteoporozlu və ya sistem xəstəliyi olan şəxslər
 - ✓ Kardiovaskulyar xəstəliyi olan şəxslər
- ▶ Bu cəhətlərə diqqət yetirmək lazımdır:
 - ✓ Klinikada xəstələrin yalnız kiçik qisminə L-tiroksin terapiyası nəticəsində tiroid düyünün həcmnin azalması müşahidə edilir **(B)**
 - ✓ TSH-nin uzun müddətli supressiyası yaşlı xəstələrdə və menopauzada olan qadınlarda sümük zəifliyi və aritmiya ilə nəticələnə bilər **(B)**
 - ✓ L-tiroksinlə terapiya tam supressiv olmalı deyil (TSH <0.1 mikro-İU/ml) **(C)**
 - ✓ Düyünün yenidən böyüməsi adətən L-tiroksinlə terapiya dayandırıldıqdan sonra baş verir **(C)**
 - ✓ Əgər müalicə zamanı düyünün ölçüləri kiçilirsə, bu halda L-tiroksinlə terapiyanı uzun müddət davam etdirmək lazımdır **(D)**
 - ✓ Əgər L-tiroksin terapiyası zamanı düyünün böyüməsi müşahidə olunursa, bu halda təkrar biopsiya və cərrahi müdaxilə məsləhət görülür **(D)**
- ▶ Levotiroksinin (L-tiroksin) əlavə müalicə kimi tətbiq edilməsi residivlərin əmələ gəlmə ehtimalını azaldır.
- ▶ İlk müalicədən sonra TSH-nin supressiyası ilə aparılan müalicə iki məqsəd güdür. Birinci – TSH-nin qanda göstəricisini normal səviyyəyə çatdırmaqla hipotireoidizmi aradan qaldırmaq. İkinci – qalıq şiş hüceyrələrinin TSH ilə stimulyasiyasının qarşısının alınması. Lakin uzunmüddətli remissiya olduqda, endogen TSH sintezinin dəf etməyə ehtiyac yoxdur və əvəzedici terapiya aparıla bilər.
- ▶ L-tiroksin seçim preparatıdır. T3 uzunmüddətli terapiya zamanı istifadə edilmir. Onu yalnız hipotireoidizmin qısamüddətli korreksiyası və ya bədənin skanerləşdirməsinin hazırlıq mərhələsi zamanı tətbiq etmək olar.

- ▶ L-tiroksin dozası TSH-nin qanda səviyyəsini ≤ 0.1 mU/L salmalıdır. TSH-nin səviyyəsi müalicə başladıqdan sonra hər üç aydan bir yoxlanılmalıdır. L-tiroksinin gündəlik dozasını (25 mq/gün) artırır və ya azaltmaqla korreksiya etmək olar. TSH-nin səviyyəsi 3 aydan sonra yenidən yoxlanılmalıdır. Müəyyən olunmuş optimal doza dəyişdirilməməlidir və hər 6-12 aydan bir FT3, FT4 və TSH səviyyələrinin monitorinqi aparılmalıdır
- ▶ TSH-supressiv müalicənin xəstəliyin əlamətləri olan xəstələrdə aparılması mütləqdir (əgər Tg təyin olunursa və başqa əlamətlər yoxdursa). Müalicədən sonra tam uzunmüddətli remissiya əldə olunan xəstələrdə supressiv müalicəni 3-5 il ərzində aparmaq məsləhət görülür. Aparılan müalicənin qiymətləndirilməsi nəticəsində xəstəliyin residiv vermə ehtimalı aşağı olduqda (<1%), L-tiroksinin dozası TSH-nin səviyyəsini normanın aşağı sərhədində (0.5 və 1.0 mU/L arasında) saxlamaq üçün kifayət edən dozaya kimi azaldılır.
- ▶ L-tiroksin gündə 1 dəfə, səhər yeməyindən 20-30 dəq. əvvəl qəbul edilməlidir.
- ▶ L-tiroksinin əlavə təsiri olan ikincili subklinik tireotoksikoz əsasən ürək problemləri və sümük çəkisinin azalması ilə özünü büruzə verir. FT4 və FT3 səviyyələrinin artmasının qarşısını almaq üçün L-tiroksin dozasının monitorinqi aparılmalıdır. Yaşlı və ürək xəstəliyi olan şəxslərdə bu preparatın istifadə edilməsi məsləhət görülmür.
- ▶ Hamiləlik zamanı L-tiroksin dozası korreksiya olunmalıdır. Stabil remissiya qeyd olunan hamilələrdə TSH səviyyəsi normanın aşağı sərhədində olmalıdır, xəstə olan və ya residiv ehtimalı yüksək olan hamilələrdə TSH 0.1 mU/L səviyyəsində saxlanılmalıdır.

ETANOLUN DƏRİALTINA İNYEKSİYASI (EDİ)

Standart müalicə almaq istəməyən və ya ala bilməyən xəstələrdə EDİ tətbiq edilir. Bu müalicə nəticəsində QV və düyünlərin həcmnin, sıxılma əlamətlərinin və kosmetik defektin azalması müşahidə olunur.

- ▶ EDİ yerinə yetirilir:

- ✓ US-NİAB texnikasını yerinə yetirə bilən mütəxəssis tərəfindən (**D**)
- ✓ Tiroid sistlər zamanı. QV sistləri və ya əksər hissəsi maye olan qarışıq düyünlərin müalicəsində EDİ-dən istifadə çox effektivdir (**B**). Təkrarlanan sistlərin qeyri-cərrahi müalicəsində EDİ birinci sıradadır (əgər US-NİAB nəticəsində maliqnezasiya inkar edilərsə)
- ▶ EDİ aparılmır:
 - ✓ Tək, solid (bərk) düyünlər zamanı, əgər cərrahi müdaxilə əks-göstəriş deyilsə (**D**)
 - ✓ Böyük və ya toksik avtonom fəaliyyətli tiroid düyünü – AFTD (düyünün həcmi > 5 mL) zamanı müalicə olunma göstəricisi çox aşağı və yenidən yaranma tezliyi çox yüksəkdir (**B**)
 - ✓ Toksik ÇDU zamanı (**B**)
- ▶ EDİ-dən istifadə ehtimal edilə bilər:
 - ✓ Tərkibində müəyyən qədər maye olan və ətraf parenximanı sıxmayan kiçik AFTD zamanı (düyünün həcmi < 5 mL), əgər xəstədə gələcəkdə hipotireozun əmələ gəlməsi düşünülərsə (**C**)
- ▶ EDİ zamanı nə etmək lazımdır (**D**):
 - ✓ İynənin ucunun və etanolun düyün daxilində yerləşməsinin ardıcıl monitorinqi aparılmalıdır
 - ✓ Xəstədə boğazda ağrı, öskürək və ya səsin itməsi baş verərsə, prosedura dayandırılmalıdır.

RADİOAKTİV YODLA * MÜALİCƏ

Radioaktiv yodun tətbiqi zamanı QV düyününün destruksiyası baş verir və bu QV düyününün həcmnin azalması və ya tam yoxa çıxması ilə nəticələnir.

Radioaktiv yodla müalicəyə olan ehtiyaca görə xəstələr 3 qrupa bölünə bilər:

- ▶ *Çox aşağı risk qrupu.* Bu qrupa aid olan xəstələrdə QV-də bir düyün (ölçüsü ≤ 1 sm) müşahidə olunur, o kapsuldan kənara çıxmır və limfa düyünlərinə metastaz vermir. Tövsiyə: əməliyyatdan sonra radioaktiv yodla müalicə üçün göstəriş yoxdur.
- ▶ *Risk ehtimalı yüksək olan qrup.* Əgər xəstəlik uzunmüddətli gedişə malikdirsə və ya düyünün yenidən əmələ gəlmə ehtimalı yüksəkdirsə. Tövsiyə: düyünün yenidən əmələ gəlmə ehtimalını

* Klinik protokolun tərtib edildiyi dövrdə Azərbaycan Respublikasında dövlət qeydiyyatından keçməmiş dərman vasitəsi.

azaltmaq və sağ qalma ehtimalını artırmaq üçün əməliyyatdan sonra radioaktiv yodla müalicənin aparılması məsləhət görülür.

- ▶ *Risk ehtimalı aşağı olan qrup.* Bura xəstələrin hamısını aid etmək olar və bu zaman hər hansı bir tövsiyə vermək çətindir. Xəstələrin hamısı və ya yalnız bir qismi radioaktiv yodla müalicə almalıdır, yüksək və ya az aktivliyə malik maddə istifadə edilməlidir və s. kimi məsələlər tədqiq edilməlidir.

Tiroid düyünlərinin radioaktiv yodla müalicə taktikası US qiymətləndirməsinin və NİAB biopsiyasının nəticələrinə əsaslanır (**B**).

- ▶ Radioaktiv yodla müalicə xüsusi mərkəzlərdə aparılmalıdır.
- ▶ Maliqnizasiya ehtimalı olmayan kiçik ölçülü düyünlər zamanı, öncə tireoidektomiya keçirmiş və cərrahi müdaxilə üçün əks-göstərişləri olan xəstələrin radioaktiv yodla müalicəsi tövsiyə edilir (**B**)
- ▶ Radioaktiv yodla müalicə aşağıdakı hallarda ilk seçim müalicə üsulu deyil: çox miqdarda yod tələb edən böyük düyünlərdə, kompressiya əlamətləri olduqda və ya tireotoksikozun qısa müddətə aradan qaldırılması tələb olunduqda (**C**)
- ▶ Radioaktiv yodla müalicə effektiv və təhlükəsizdir. Epidemioloji tədqiqatlar tiroid kanseri və leykemiya bu müalicənin təsirinin olmasını aşkar etməmişdir (**B**)
- ▶ Yaşlı və ürək xəstəliyindən əziyyət çəkən xəstələrə radioaktiv yodu ehtiyatla vermək lazımdır (**C**)
- ▶ Hamilə və laktasiya dövründə olan qadınlara radioaktiv yodla müalicə əks- göstərişdir (**A**)
- ▶ TSH stimulyasiyası müalicənin effektivliyini artırır. Bunu iki üsulla əldə etmək olar: tiroid hormonunun qəbulunun tam kəsilməsi nəticəsində hipotireoidizmin əldə edilməsi və L-tiroksin (LT4) qəbul edən xəstələrdə rhTSH (Thyrogen) istifadə edilməsi.
- ▶ Radioaktiv yodla müalicədən 4-5 həftə qabaq və ondan 3-5 gün sonra yod tərkibli dərmanların, qidaların və antitiroid dərmanların qəbulu dayandırılmalıdır (**C**). Müalicədən əvvəl sidikdə yodun səviyyəsi təyin edilməlidir. Hipotireoidizm əlamətlərinin kəskin olması üçün T4 üç həftə ərzində T3-lə əvəz edilir, sonra isə iki həftə ərzində bu preparat da dayandırılır. Müalicənin başlanması üçün zərfdə TSH-nin səviyyəsi > 30 mU/l olmalıdır.

- ▶ rhTSH-nin tətbiqindən sonra dozası 3700 MBq (100 mCi) olan radioaktiv yoddan istifadə edilir. Xəstəyə 2 ardıcıl gün ərzində əzələdaxilinə 0.9 mq rhTSH inyeksiyası vurularsa, ikinci inyeksiyadan 24 saat sonra radioaktiv yod verilir.
- ▶ ^{131}I ilə müalicənin effektivliyini azaltmamaq üçün bundan əvvəl diaqnostik skaner müayinəsindən yalnız bəzi hallarda istifadə edilir (məs. tireoidektomiyanın həcmi təyin etmək üçün). Bu məqsədlə ^{123}I və ya kiçik dozada ^{131}I verilir (3.7 MBq, 100 μCi). QV-nin əməliyyatdan sonra qalan hissəsinin həcmi böyük olduqda cərrahiyyə əməliyyatı yenidən icra edilməlidir və ya radioaktiv tireoiditin qarşısını almaq məqsədilə kortikosteroidlər verilməlidir.
- ▶ Tiroid hormonunun qəbulu dayandırıldıqda, radioaktiv yodla müalicədən əvvəl və ya rhTSH-nin ikinci inyeksiyasından sonrakı üçüncü gün qanda Tg səviyyəsi təyin edilməlidir. Tg səviyyəsinin aşağı olması proqnostik nöqtəyi-nəzərdən müsbət göstəricidir.
- ▶ Müalicədən sonrakı dövrdə xəstədə TSH, sərbəst T4 və sərbəst T3 yoxlanılmalıdır, TSH<0.1 mikro-IU/ml olduqda, 3-6 ay sonra müalicə təkrarlanmalıdır (C).

Çoxdüyünlü urun (ÇDU) radioaktiv yodla müalicəsi

- ▶ ÇDU-nun mənimsəmə qabiliyyəti aşağı olduğu zaman kiçik dozada rhTSH verilməsi, 72 saat ərzində radioaktiv yodun mənimsənilməsini 4 dəfə artırır. Radioaktiv yodla müalicənin düzgün aparılması düyünün ölçülərinin azalması və kompressiya əlamətlərinin qısa müddətə keçib getməsi ilə nəticələnir.
- ▶ Orta hesabla müalicədən sonrakı birinci ilin axırına urun ölçüsü 40%, ikinci ilin sonuna isə 60% azalır. TSH səviyyəsi aşağı olan xəstələrdə bu göstərici 3-6 ay ərzində normallaşır.
- ▶ Sərbəst T4 və total T3 səviyyələri rhTSH inyeksiyasından sonrakı 72 saat ərzində ilkin göstərici ilə müqayisədə 50% artır. Tiroid hormonun törədə biləcəyi əlavə təsirin qarşısını almaq üçün beta-adrenergik və ya Ca-kanalı blokatorlarından istifadə etmək lazımdır.
- ▶ ^{131}I (30 mCi) rhTSH inyeksiyasından 72 saat sonra per os qəbul edilir. Bu preparatın qəbulu heç bir təhlükəli təcili vəziyyət yaratmır. Nadir hallarda müalicədən bir neçə ay keçdikdən sonra immunogen hipertireoidizm əmələ gələ bilər.

- ▶ Maliqnizasiya olma ehtimalını inkar etmək üçün müalicədən qabaq US-NİAB aparılmalıdır.
- ▶ Hal-hazırda yaşlı xəstələrdə və anesteziya və ya cərrahi müdaxilə üçün əks-göstəriş hesab edilən yanaşı xəstəlikləri olan xəstələrdə radioaktiv yodla müalicəyə əlavə kimi rhTSH-nin istifadə edilməsi məsləhət görülmür, lakin rhTSH-nin radioaktiv yodla birgə tətbiqi ÇDU zamanı çox effektivdir.

LAZER TERMAL MÜALİCƏ (LTM)

- ▶ LTM – kompressiya sindromu və ya kosmetik defekt törədən QV xoşxassəli düyünlərinin nisbətən ucuz, tez başa gələn və effektiv mini-invaziv müalicə üsuludur.
- ▶ Bu üsul yalnız müəyyən qisim xəstələrdə tətbiq edilə bilər (cərrahi müdaxilə üçün yüksək risk qrupu). Xəstələrin çoxunda bir və ya 1-3 dəfə LTM tətbiq edilməsi çoxsaylı bitişmələr əmələ gətirir, bu isə düyünün həcmnin 50% azalması və lokal simptomların yaxşılaşması ilə nəticələnir (C).
- ▶ LTM xüsusi mərkəzlərdə təcrübəli mütəxəssislər tərəfindən aparılmalıdır (D).

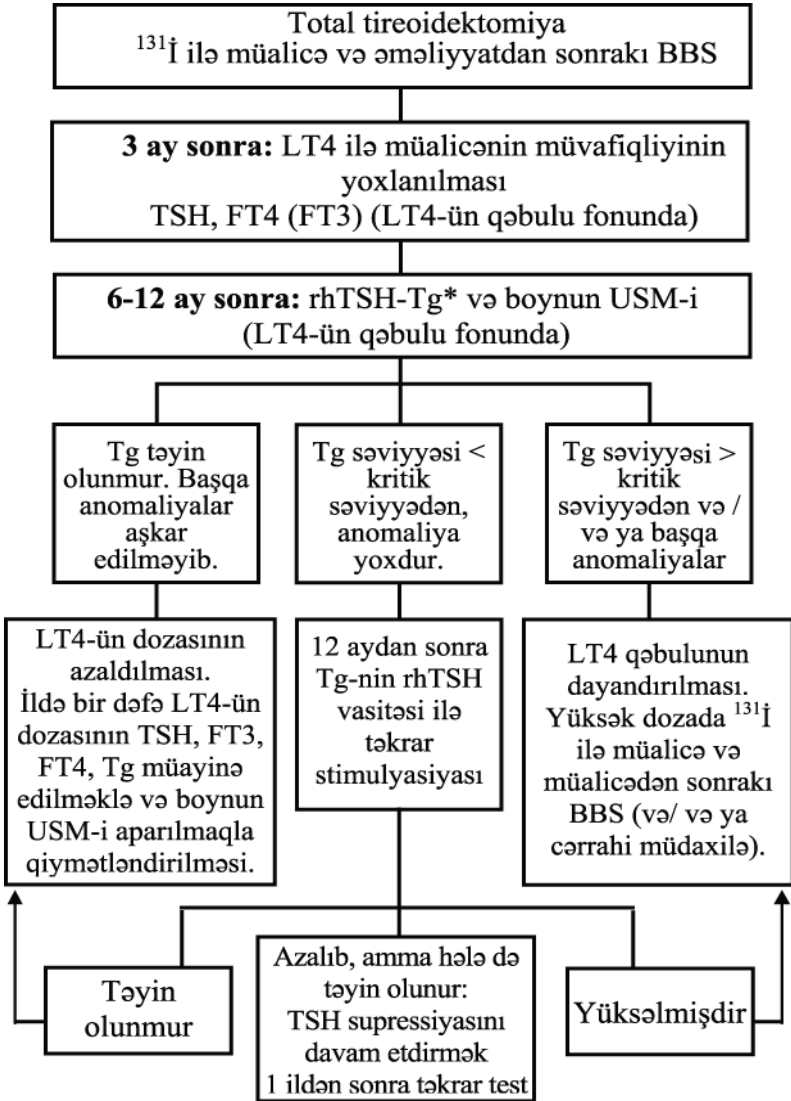
QV DÜYÜNLƏRİ VƏ HAMİLƏLİK

- ▶ Hamiləlik zamanı L-tiroksin ilə aparılan müalicə nəticəsində düyünün ölçülərinin azalması və ya böyüməsinin dayanması barədə sübut olmadığı üçün, bu dərmanın hamiləlik zamanı istifadəsi tövsiyə edilmir (C).
- ▶ Hamiləlik zamanı ölçüləri artan düyünlərin müayinə planına NİAB və USM daxil edilməlidir (C).
- ▶ Hamiləliyin birinci və ya ikinci trimestrdə sitoloji müayinə zamanı QV kanseri diaqnozu qoyularsa, onda cərrahi müdaxilə anesteziyanın ən az təhlükə törədəcəyi ikinci trimestrdə yerinə yetirilməlidir. Diaqnoz üçüncü trimestrdə müəyyənləşərsə, cərrahi müdaxilə doğuşdan dərhal sonra aparılmalıdır (C).
- ▶ Hamiləlik zamanı follikulyar neoplazma diaqnozunun qoyulmasında anlaşılmaqlar ola bilər. Hamiləlik vaxtı follikulyar neoplazmanın maliqnizasiyaya uğrama göstəricisi 14%-dir. Buna görə də cərrahi müdaxiləni doğuşdan sonrakı dövrdə aparmaq olar (C).

İLKİN MÜALİCƏDƏN SONRA TƏKRAR DİAQNOSTİK MÜAYİNƏLƏR

- ▶ Fizikal müayinə xəstəliyin davam etməsi və ya residiv verməsinin təyini üçün həssas deyil.
- ▶ Boynun USM-i daha çox həssaslığa malikdir, limfa düyünlərinin və QV yatağının qiymətləndirilməsi üçün istifadə edilir.
- ▶ Limfatik düyünlərin diametri 2-3 mm olan hiperplaziyası çox vaxt xoşxassəli olur.
- ▶ Bir neçə ay ərzində diametri 5 mm-dən çox olan limfatik düyün müşahidə edildikdə, boyun nahiyəsinin USM-i, US-NİAB aparılmalıdır və sonuncunun nəticəsində alınan mayədə Tg ölçülməlidir.
- ▶ Ölçüsü 5 mm-dən kiçik olan şübhəli limfa düyünü dəqiq təsvir edilməlidir və onun davamlı monitorinqi aparılmalıdır.
- ▶ QV-nin papilyar və follikulyar karsinoması zamanı Tg spesifik və geniş istifadə edilən onkomarkerdir.
- ▶ Anti Tg anticisimlərinin səviyyəsi tam remissiyadan sonra azalır və ya yox olur. Lakin antigenlərin və anticisimlərin tam yox olması 2-3 il ərzində baş verə bilər.
- ▶ Tg normal və neoplastik tiroid hüceyrələrində TSH-nin kontrolu altında sintez olunur. Bunun üçün hər iki göstərici ölçülməlidir.
- ▶ Aşağı risk qrupuna aid olan və radioaktiv müalicə almamış xəstələrdə xəstəliyin residiv vermə ehtimalı çox aşağıdır və belə xəstələrdə TSH-nin stimulyasiyasını aparmaq tövsiyə olunmur.
- ▶ Cərrahi və radioaktiv müalicədən dərhal sonra qanda Tg müəyyən olunmamalıdır. Tg cərrahi müdaxilə və radioaktiv yodla müalicədən ən azı 3 ay sonra yoxlanılmalıdır.
- ▶ Tg-nin stimulyasiya nəticəsində yüksəlməsindən və yüksək aktivlikli radioaktiv yod qəbul etdikdən sonra əvvəllər müəyyən olunmayan neoplastik ocaqlar təyin oluna bilər.
- ▶ Tg-nin səviyyəsinin kritik həddən yüksək olması və onun artımının davam etməsi təkrar müalicəyə göstərişdir.
- ▶ Müayinədən sonra bütün bədənin skanerləşdirilməsinin (BBS) nəticəsi neqativ olsa, təkrar müalicəyə ehtiyac yoxdur. Bu halda KT, NMR kimi müayinələrin aparılması kifayətdir.
- ▶ Pozitiv AbTg və Tg-nin təyin olunmaması heç də həmişə remissiya demək deyil.
- ▶ Belə xəstələrdə periodik olaraq BBS və boynun USM-i aparılmalıdır. Metastazlara şübhə olduqda xəstəyə KT, NMR aparılmalıdır. Sonrakı müayinələr zamanı AbTg-nin yox olması remissiyanın baş verməsini göstərə bilər.

QV törəmələrinin (düyün və bədxassəli şişlər) müalicədən sonra aparılma ALQORİTMİ



*Əgər bazal Tg təyin olunursa, rhTSH stimulyasiyasına ehtiyac yoxdur və xəstə müayinə və müalicə üçün mütəxəssisin qəbuluna göndərilməlidir.

Ədəbiyyat:

1. AACE/AME Task Force on Thyroid Nodules. American Association of Clinical Endocrinologists and Associazione Medici Endocrinology medical guidelines for clinical practice for the diagnosis and management of thyroid nodules. *Endocr. Pract* 2006 Jan-Feb; 12(1):63-102.
2. American Association of Clinical Endocrinologists protocol for standardized production of clinical practice guidelines. *Endocrine Pract* 2004 Jul/Aug; 10(4):353-61.
3. *Furio Pacini et all.* European thyroid cancer consensus. *European journal of Endocrinology* 2006 :788-789
4. The thyroid nodule. Information for patients. Jacksonville (FL): American Association of Clinical Endocrinologists; 2005.
5. *Singer PA.* Evaluation and management of the solid thyroid nodule. *Otolaryngol clin N Am* 1996; 29: 577-591.
6. *Burch HB* Evaluation and management of the solid thyroid nodule. *Endocrinol Metab Clin N Am* 1995; 99: 663-710.
7. *Mazzaferi EL.* Management of a solitary thyroid nodule. *N Engl J Med* 1993; 328: 553-559
8. *Gharib H.* Fine needle aspiration biopsy of thyroid nodules: advantages, limitations and effect. *Mayo Clin Proc* 1994; 69: 44-49.
9. *Bistrup C, Neilsen JD, Gregersen G, Franch P.* Prevent effect of levothyroxine in patients operated for nontoxic goiter. *Clin Endocrinol* 1994; 40: 323-327.
10. *Cooper DS.* Thyroxin suppression therapy for benign nodular disease. *J Clin Endocrinol Metab* 1995; 80: 331-334.
11. *Taylan Kabalak, Candeğer Yılmaz, Mehmet Tüzün* Endokrinoloji el kitabı, 2004; 189-200.
12. *Дедов И. И., Герасимов Г. А.* Клинические рекомендации Российской Ассоциации Эндокринологов по диагностике и лечению узлового зоба, 2007
13. *Дедов И. И., Мельниченко Г. А., Фадеев В. В.,* Эндокринология, 2000; 213-217.